

Caso clínico

Alteración del apoyo anterointerno como secuela del tratamiento quirúrgico del *hallux valgus*

García-Renedo RJ,* Carranza-Bencano A,** Delgado-Calle J,*** Núñez-Samper M,****
Llanos-Alcázar LF*****

Hospital Universitario Marqués de Valdecilla, Santander, España

RESUMEN. Las secuelas de la cirugía del antepié oscilan entre 30 y 40%, la más frecuente es la metatarsalgia transferencial y la recidiva de la deformidad. Las complicaciones en la cirugía del antepié alteran la biomecánica, la más frecuente es la alteración del apoyo anterointerno, bien por afectación del metatarsiano, bien por afectación de la falange o ambos. La artrodesis metatarsofalángica normaliza la longitud del primer radio y regulariza la transmisión de presiones. Usando esta técnica ha sido posible confirmar la desaparición de dolor y una mejoría de la función y del aspecto estético el pie que permite al paciente usar calzado normal.

Palabras clave: *hallux valgus*, huesos metatarsianos, complicaciones postoperatorias, dolor, biomecánica, artrodesis.

ABSTRACT. Sequelae of forefoot surgery range between 30 and 40%; the most frequent ones are transfer metatarsalgia and deformity relapse. Forefoot surgery complications disrupt biomechanics. Anterointernal weight bearing alteration is most frequent, due to involvement of the metatarsal, the phalanx or both. Metatarsophalangeal arthrodesis normalizes the length of the first ray and pressure transmission. The use of this technique has made it possible to confirm pain relief, as well as improved function and a better cosmetic result, which allows the patient to wear normal footwear.

Key words: *hallux valgus*, metatarsal bones, postoperative complications, pain, biomechanics, arthrodesis.

Nivel de evidencia: V (Act Ortop Mex, 2012)

* Especialista de Traumatología y Cirugía Ortopédica. Hospital Universitario Marqués de Valdecilla, Santander, España.

** Jefe de Sección, Unidad de Cirugía de Pie y Tobillo. Hospital Universitario Virgen del Rocío, Sevilla, España.

*** Departamento de Medicina Interna. Hospital Universitario Marqués de Valdecilla-IFIMAV, Santander, España.

**** Jefe de Sección, Unidad de Traumatología y Cirugía Ortopédica. Clínica Virgen del Mar, Madrid, España.

***** Jefe de Sección, Unidad de Cirugía de Pie y Tobillo. Hospital Universitario «12 de Octubre», Madrid, España.

Dirección para correspondencia:

Dr. Raúl Javier García Renedo

Hospital Universitario Marqués de Valdecilla

Avenida Valdecilla s/n, C. P. 39008, Santander (Cantabria).

E-mail: raugarcia@humv.es

Este artículo puede ser consultado en versión completa en <http://www.medigraphic.com/actaortopedica>

Introducción

Los fracasos del apoyo anterointerno que se producen como secuelas de la cirugía del *hallux valgus* son generados por errores de una mala planificación y/o en la técnica quirúrgica; éstos van a determinar una alteración de la biomecánica del antepié por desalineación del primer radio y de la mecánica articular de la articulación metatarsofalángica, provocando metatarsalgia durante el segundo y tercer *rocker* de la marcha e hiperqueratosis plantar dolorosa.¹ El acortamiento del primer dedo contrasta con la longitud del resto de dedos del pie, que con frecuencia presentan una garrá digital como secuela del resultado de la cirugía anterior. Los pacientes con este padecimiento tienen dificultad para utilizar calzado y con frecuencia sufren problemas psicológicos relacionados con el aspecto físico. Se trata de lesiones difíciles de solucionar, por lo que la toma de decisiones es compleja y cada caso debe ser estudiado de forma individualizada.^{2,3} El objetivo del tratamiento será suprimir el dolor, normalizar la longitud del primer radio, estabilizar el

apoyo anterointerno, regularizar la transmisión de presiones y permitir una marcha plantígrada.

Caso clínico

Se presenta el caso de una paciente de 76 años con antecedentes personales de asma bronquial, hipercolesterolemia; la paciente fue intervenida por *hallux valgus* bilateral (del pie derecho en 1999 y del pie izquierdo en 2001) mediante técnica quirúrgica de Keller, Brandes, Lelièvre y Viladot, con evolución desfavorable y secuelas tanto estéticas, por acortamiento del dedo gordo, como funcionales, por alteración de la biomecánica de la articulación metatarsofalángica, provocando metatarsalgia durante el segundo y tercer rocker de la marcha, así como hiperqueratosis plantar dolorosa.

El tratamiento consiste principalmente en expandir la articulación metatarsofalángica creando un espacio para colocar un injerto de hueso autólogo corticoesponjoso entre el primer metatarsiano y el resto de falange proximal, con el objetivo de recuperar la longitud del primer dedo del pie (Figuras 1 y 2).

La cirugía puede ser realizada en un solo tiempo, pero es más prudente hacerlo en tres para evitar complicaciones is-

quémicas del dedo por la elongación brusca. En una primera etapa realizamos la implantación de un minifijador externo implantando dos agujas roscadas en el fragmento de falange proximal y otras dos agujas en el primer metatarsiano para recuperar el espacio perdido anteriormente (Figura 3). El primer dedo debe quedar en una posición entre 10 y 15° de flexión dorsal y entre 5 y 10° de valgo. Se debe hacer una incisión dorsal de 3 cm sobre el primer radio para realizar artrolysis de la articulación metatarsofalángica, liberando todo tejido fibroso interpuesto y cualquier resto de hueso necrótico, así como alargamiento del extensor largo del dedo gordo (Figura 4).

En un segundo tiempo, dos días después de la cirugía se realiza elongación progresiva, comenzando a razón de 1 mm diariamente para alcanzar 1.5-2 cm, que es el límite que el minifijador puede normalmente alargar y la longitud que el primer dedo del pie necesita para recuperar su función (Figuras 5 y 6). El fijador externo se mantuvo colocado durante dos meses, hasta conseguir la longitud necesaria valorada radiológicamente. Durante este tiempo no se produjeron complicaciones ni intolerancia al fijador externo.

En un tercer tiempo, aprovechando la incisión bajo previa limpieza del espacio metatarsofalángico, se retira tejido

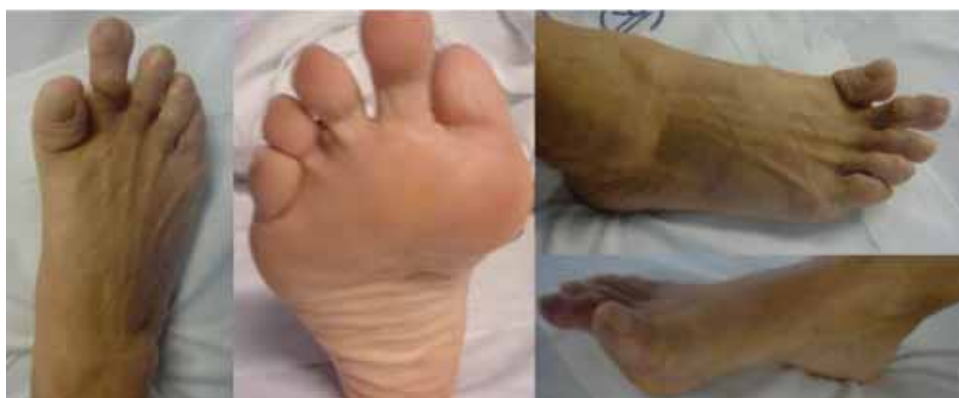

Figura 1. Secuelas estéticas y biomecánicas de la articulación metatarsofalángica secundarias a técnica quirúrgica de Keller-Brandes.

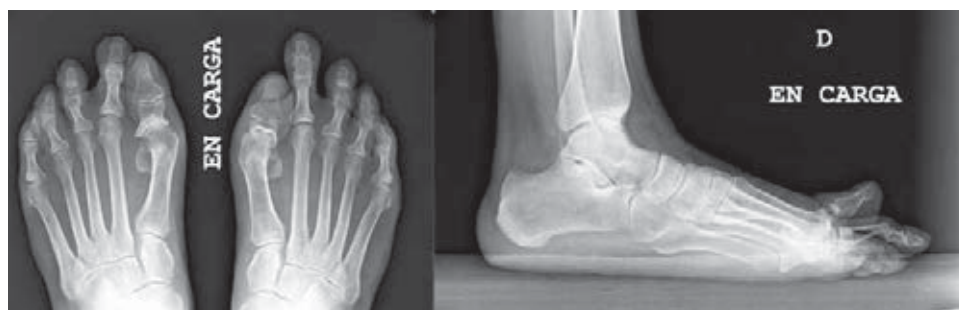

Figura 2. Imagen radiológica anteroposterior y lateral en carga, previa a intervención quirúrgica.



Figura 3. Colocación del minifijador externo en el fragmento de falange proximal y en el primer metatarsiano.

fibrótico, y se liberan partes blandas y restos de cartílago. Se intercala el injerto autólogo corticoesponjoso procedente de cresta ilíaca, previamente tallado, de unos 2.0-2.2 cm, fijado con placa de bajo perfil, con efecto de compresión para

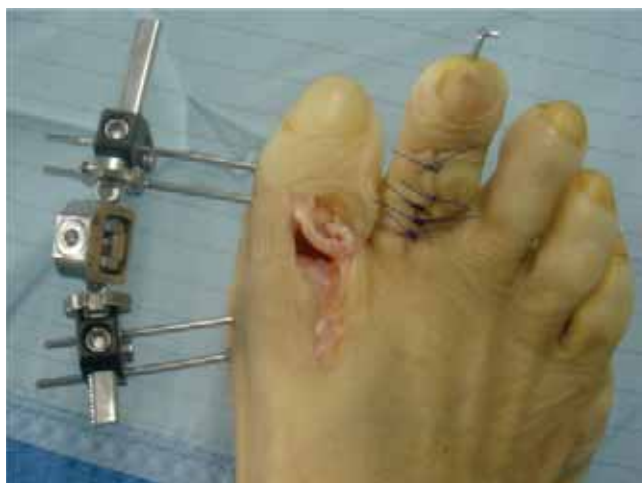

Figura 4. Artroplastia de la articulación metatarsofalángica y alargamiento del extensor largo del primer dedo.

conseguir su integración entre el metatarsiano y el resto de la falange (*Figura 7*).

La paciente permanece en descarga parcial, con zapato postoperatorio de suela tacón invertido durante 10 semanas. Los controles seriados radiológicos muestran la integración del injerto (por lo general a la octava semana), comprobando la fusión completa metatarsofalángica. La evaluación de los resultados clínicos y radiológicos fue buena según los criterios de Blauth y Falliner,⁴ criterios usados, aunque no extensamente comentados en la literatura, y que sin embargo satisfacen expresamente la valoración de este tipo de cirugía y expresan claramente la situación clínica y funcional del injerto. Los criterios son los siguientes:

1. Resultado bueno: Artrodesis completa y recuperación de la longitud. Normalización de fórmula digital. Sin dolor. Empleo de calzado normal o con leves modificaciones. Posición de dedo del pie óptima (20-25° extensión y 5-10° valgus).
2. Resultado regular: Artrodesis completa en posición neutra y moderada, normalización de la fórmula digital. Dolor esporádico y dificultad para poner calzado. Requiere ortesis.

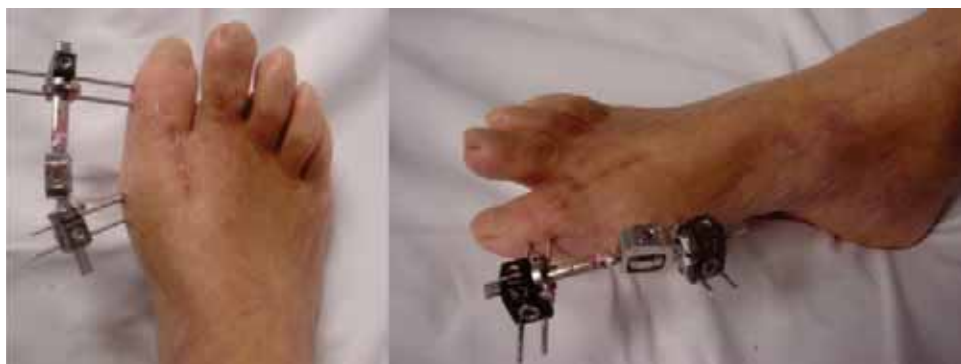

Figura 5. Aspecto clínico tras elongación progresiva del primer dedo del pie.

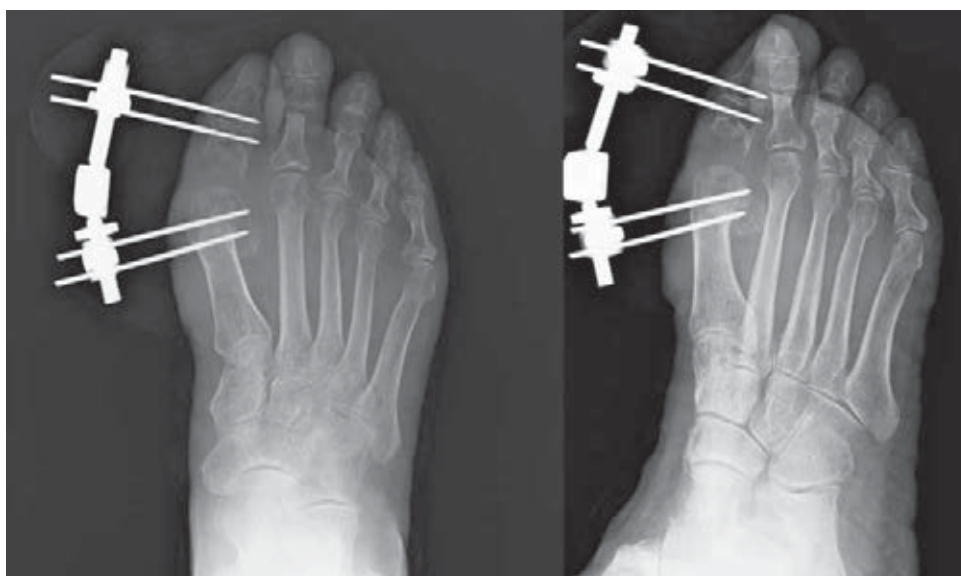


Figura 6. Imagen radiológica en la cual se visualiza la longitud conseguida tras alargamiento progresivo con minifijador externo.

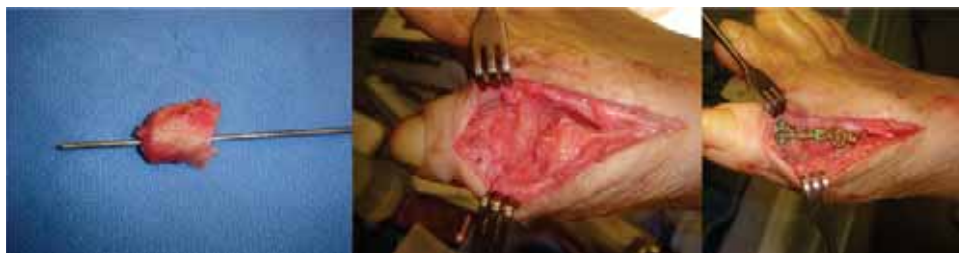

Figura 7. Injerto autólogo corticoesponjoso tallado, procedente de cresta ilíaca, el cual fue fijado con placa de bajo perfil.

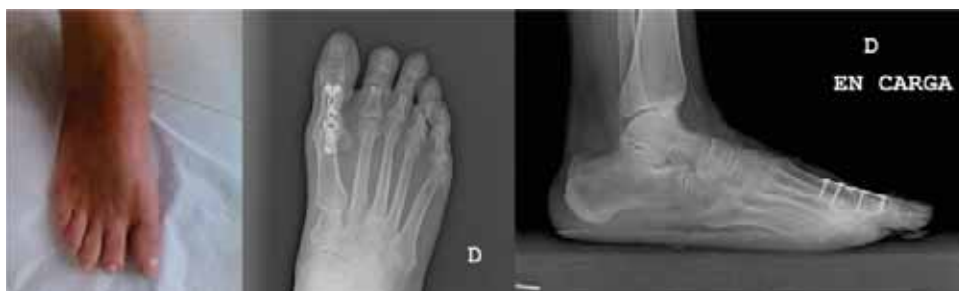

Figura 8. Resultado final clínico y radiológico de la paciente.

3. Resultado malo: Fracaso de la artrodesis. Dolor constante, dificultad para poner calzado. Complicaciones. Seudoartrosis. Paciente descontento.

El promedio de alargamiento obtenido fue de 20 mm, conseguidos en un período medio de 2 meses. La integración del injerto autólogo corticoesponjoso procedente de cresta ilíaca, confirmado radiológicamente, se alcanzó a las 8-9 semanas. La paciente utilizó calzado normal 4 meses después de la última cirugía. El seguimiento de la paciente fue de 38 meses (*Figura 8*).

No hemos tenido ninguna complicación tipo infección, seudoartrosis, problemas vasculares, dolor residual en la primera articulación metatarsfalángica, ni de transferencia en los radios centrales, así como tampoco recidiva de las deformidades de los dedos.

Discusión

Las secuelas y complicaciones de la cirugía del antepié oscilan entre 30 y 40%, siendo las más frecuentes la recidiva de la deformidad (25%), la metatarsalgia trasfereñal (34%), el dolor residual en la articulación metatarsfalángica (9%) y la rigidez en los dedos menores (5%).⁵⁻⁷ Habitualmente, éstos pacientes han tenido antes una o más intervenciones quirúrgicas, por lo que la morfología del antepié está alterada. Es importante conocer qué tipo de deformidad presentaba previamente el paciente, el grado de *hallux valgus*, la existencia de garra digital y la técnica quirúrgica utilizada. Es preciso valorar el tamaño de la falange, el estado de la articulación y las desviaciones axiales del metatarsiano, para determinar si el origen del conflicto está en la falange proximal, en el metatarsiano, en ambos o en los metatarsianos centrales.

En España se utilizó durante muchos años, de manera abusiva, la técnica de la artroplastía de resección de Keller, Brandes, Lelièvre y Viladot, para tratar a la mayoría de los

pacientes independientemente de la edad, el grado de deformidad o la afectación articular. Una resección excesiva que produzca un acortamiento de la falange proximal conducirá a un retroceso de los sesamoideos y a una metatarsalgia por insuficiencia del primer radio. Actualmente consideramos que la técnica de artroplastía de resección debe reservarse para unas indicaciones muy concretas, siendo una contraindicación absoluta en pacientes jóvenes con una articulación metatarsfalángica sana y funcional.

En nuestro caso, el origen del conflicto radica en no utilizar la técnica adecuada en correspondencia con la edad y el tipo de pie, con un acortamiento excesivo de la falange, lo cual es secundario a la artroplastía de resección superior a un tercio de la primera falange, que provoca deficiente apoyo sobre el primer radio y con el tiempo evoluciona hacia una degeneración articular artrósica, produciendo *hallux rigidus*. La indicación de artrodesar la articulación metatarsfalángica vendrá determinada por el tamaño de la falange, la alineación del primer radio, las alteraciones metatarsfalángicas laterales y las intervenciones previas.⁸⁻¹⁰ Si la falange mide más de 3 cm se considera falange suficiente, ya que la artrodesis no afectará la longitud del metatarsiano, el tamaño del primer dedo, ni la fórmula digital. En el caso de que la falange sea inferior a 3 cm, se denomina falange insuficiente, y la artrodesis requerirá aporte de injerto óseo corticoesponjoso de la medida suficiente para que mantenga la longitud del radio y permita corregir la insuficiencia.¹¹ Un metatarsiano en varo deberá ser modificado mediante maniobras valguizantes. Del mismo modo, un primer metatarsiano corto debe ser alargado para permitir mantener la longitud del radio.

Nosotros utilizamos la técnica publicada por Núñez-Samper en 1999,¹² la cual permite recuperar la longitud de la falange, la fórmula digital y el apoyo metatarsal. En nuestro caso, teniendo en cuenta que la falange era menor a 3 cm

(falange insuficiente), realizamos una artrodesis indirecta, con aporte de injerto óseo corticoesponjoso intercalar para normalizar la longitud del radio y el apoyo anterointerno.

El estado de las partes blandas (piel, tendones, vascularización, fibrosis, cicatrices) y las desperiostizaciones óseas de los procedimientos quirúrgicos previstos deben tenerse en cuenta antes de realizar la nueva intervención quirúrgica. Valorar la existencia de artrosis, necrosis ósea, defectos articulares, osteoporosis y descartar síndrome doloroso regional complejo secundario a la cirugía previa es necesario para poder decidir cuál será el procedimiento más correcto.

Bibliografía

1. Núñez-Samper M: Secuelas de la cirugía del antepié por conflicto del apoyo anterointerno. *Rev Ortop Traumatol (Madr)* 2007; 51(Suppl 1): 80-90.
2. Schuh R, Trnka HJ: First metatarsophalangeal arthrodesis for severe bone loss. *Foot Ankle Clin* 2011; 16(1): 13-20.
3. Hamilton GA, Ford LA, Patel S: First metatarsophalangeal joint arthrodesis and revision arthrodesis. *Clin Podiatr Med Surg* 2009; 26(3): 459-73.
4. Blaunt W, Falliner A: Artrodesis de distracción e interposición de la base del primer dedo del pie. *Tec Quir Ortop Traumatol* 1997; 6: 123-33.
5. Singh B, Draeger R, Del Gaizo DJ, Parekh SG: Changes in length of the first ray with two different first MTP fusion techniques: a cadaveric study. *Foot Ankle Int* 2008; 29(7): 722-5.
6. Stapleton JJ, Rodríguez RH, Jeffries LC, Zgonis T: Salvage of the first ray with concomitant septic and gouty arthritis by use of a bone block joint distraction arthrodesis and external fixation. *Clin Podiatr Med Surg* 2008; 25(4): 755-62.
7. Coughlin MJ, Smith BW: *Hallux valgus* and first ray mobility. Surgical technique. *J Bone Joint Surg Am* 2008; 90(Suppl 2): 153-70.
8. Vienne P, Sukthankar A, Favre P, Werner CM, Baumer A, Zingg PO: Metatarsophalangeal joint arthrodesis after failed Keller-Brandes procedure. *Foot Ankle Int* 2006; 27(11): 894-901.
9. Moon JL, McGlamry MC: First metatarsophalangeal joint arthrodesis: current fixation options. *Clin Podiatr Med Surg* 2011; 28(2): 405-19.
10. Womack JW, Ishikawa SN: First metatarsophalangeal arthrodesis. *Foot Ankle Clin* 2009; 14(1): 43-50.
11. Núñez-Samper M, Kubba MN: Metatarsophalangeal arthrodesis of the first ray. When is it indicated? *The Foot* 2005; 15: 123-32.
12. Núñez-Samper M, Kubba MN, Llanos ALF: Metatarsophalangeal arthrodesis of the treatment of severe first ray deficiency. *Foot Ankle Surg* 1999; 5: 227-33.